Patricia

Ueber

Sarcom der Lymphdrüsen.

Inauguraldissertation

zur Erlangung der Doctorwürde

einer hohen medicinischen Facultät zu Bern

vorgelegt

von

Raissa Putiata
aus Moskau.

Von der Facultät zum Druck genehmigt auf Antrag von Prof. Dr. Langhans.
Bern, 7. Juli 1876.

Der Dekan:
Prof. Dr. Kocher.

(Separatabdruck aus Virchow's Archiv für pathologische Anatomie und Physiologie und für klinische Medicin. Neunundsechzigster Band.)

Berlin.
Gedruckt bei G. Reimer.
1877.

Mit dem Namen des „Lymphosarcoms“ hat man bis in die Neuzeit zwei Affectionen belegt, die anatomisch wesentlich von einander verschieden sind: 1) das eigentliche Sarcom der Lymphdrüsen, bei welchem das Gewebe der letzteren den Charakter einer embryonalen Bindesubstanz annimmt, deren Zellen in Form und Grösse von dem Typus der normalen Lymphkörper abweichen, und 2) das Lymphom, ein rein hyperplastischer Prozess der Lymphdrüsen, bei dem bald das Reticulum ausschliesslich, bald vorwiegend die Lymphkörper betheiligt sind; die Neubildung behält aber dabei im Wesentlichen den Charakter des normalen Lymphdrüsenbaues. Es liegt nicht in meiner Absicht, hier eine nähere Schilderung dieser letzteren Erkrankungsform zu geben, da dieselbe hauptsächlich unter dem Namen des „Lymphosarcoms“ vielfache Bearbeitung gefunden hat. Ich verweise auf die Arbeiten von Virchow, Lücke, Langhans, Winiwarter. Viel weniger wissen wir über die erstere Form, welche ich in Folgendem als Sarcom der Lymphdrüsen bezeichne; secundär erkranken die Lymphdrüsen bekanntlich nur selten an Sarcom; es ist wohl dies der Grund, weshalb bis jetzt auch hierüber nicht viele Untersuchungen existiren; noch

seltener ist das primäre Sarcom. Virchow (Krankhafte Geschwüls Bd. VI. S. 375) giebt nur die Möglichkeit eines primären Sarcon der Drüsen zu, eigene Beobachtungen theilt er nicht mit. Aus d Literatur citirt er vier Beobachtungen[1]). Ausführlicher berich Winiwarter, welcher nur Spindelzellensarcome gesehen hat; it Entwickelung verlegt er in das „Bindegewebsgerüst". Ohne da eine Wucherung der Lymphkörper vorhergeht, bilden sich an rur lichen Stellen Haufen von Zellen, welche die Lymphkörper Grösse bei weitem übertreffen, das Gerüst schwindet dabei zu e zelnen Strängen, die sehr oft obliterirte Gefässe darstellen; spä werden die Zellen spindelförmig und es greift die Neubildung na Durchbruch der Kapsel auf das umliegende Gewebe, Bindegewe Muskeln u. s. w. über, erzeugt Metastasen in anderen Organ ohne jedoch auf andere Lymphdrüsengruppen überzugehen. Au nach Winiwarter ist diese Form sehr selten.

In der vorliegenden Arbeit habe ich mich bemüht, die wenig Fälle, welche zu meiner Disposition gestellt waren, einer genau mikroskopischen Untersuchung zu unterwerfen; dabei habe ich v zugsweise die anatomische Seite der Frage berücksichtigt und name lich die Art der Entwickelung der primären Sarcome der Drü festzustellen gesucht. Diesen gegenüber studirte ich auch die Gen der secundären Sarcome in denselben. Drei Fälle liegen der D stellung des primären Sarcoms zu Grunde, von welchen zwei gro Uebereinstimmung in Entwickelung und Bau zeigen und wohl Typus einer ganzen Gruppe von Sarcomen repräsentiren; die dr Geschwulst aber hat so viel Eigenartiges, dass sie einer getrenn Beschreibung bedarf.

I. Alveoläres Angiosarcom der Lymphdrüsen.

Man kann die beiden ersten Fälle als Sarcome bezeichn deren Entwickelung an die Blutgefässwände gebunden ist und den späteren Stadien durch Neubildung von Bindegewebe, im schluss an die Blutgefässwände, zu einem alveolären, gerad krebsähnlichen Bau führt. Ich halte mich zunächst an den er

[1]) Langenbeck, Deutsche Klinik 1860. No. 47. S. 463. C. O. Wel Chir. Erf. S. 366. Förster, Atlas der mikr. Path. Taf. X. Fig. 4. E roth, Beiträge zur pathol. Histologie. S. 189.

Fall[1]), weil hier die Entwickelung von Anfang bis zu Ende sich am deutlichsten verfolgen liess.

Die primär erkrankte Drüsengruppe war die der linksseitigen Achselhöhle, — es fand sich hier ein grosser Tumor, an dessen Oberfläche noch zahlreiche gesonderte Drüsen in verschiedenem Grade der Schwellung bis zu einem Durchmesser von 2 Cm. sich vorfanden. Während letztere unter einander und mit dem Hauptumor nur durch lockeres Bindegewebe verbunden waren, bildete jener eine Masse, in der auf der Schnittfläche nur an den zahlreichen, sie durchziehenden Bindegewebssepta die Zusammensetzung aus einzelnen Drüsen zu erkennen war. Die ersten Stadien waren also in den noch nicht verwachsenen Drüsen zu erwarten, die späteren in den grösseren Knoten. In der That geben die Befunde, nach der Grösse der Drüsen geordnet, eine Reihe an, welche ohne Zwang die Art der Entwickelung erklärt.

Als erste Veränderung bemerkt man eine Zunahme der Drüse in toto, bedingt durch die Hyperplasie der Lymphkörper, welche ihre Form und Grösse noch behalten haben. Es erscheinen deshalb die Follikel, in geringerem Grade die Follicularstränge, auf das 3—5fache des normalen Durchmessers vergrössert. Die Lymphbahnen, die an manchen Drüsen mit Berlinerblau injicirt wurden, sind weiter als normal, sowohl die peripheren, wie auch die im Inneren der Drüsen gelegenen. Besonders auffallend ist ferner die Erweiterung der Blutgefässe, deren Verhalten schon in diesem Stadium derart ist, dass man den Ausgangspunkt der Veränderung in ihnen, oder vielmehr an der äusseren Fläche ihrer Wand suchen muss. Follikel und Follicularstränge sind nehmlich von zahlreichen weiten und engen, quer- und längsdurchschnittenen Gefässen durchzogen, welche in dem zellenreichen und dadurch dunkleren Gewebe helle Bahnen ein so deutliches Bild von der Gefässverästelung geben, wie man es nur bei künstlich injicirten Präparaten erwarten kann. In den weniger geschwellten Follikeln haben die Gefässe einen Verlauf, der sich an die normalen Verhältnisse anschliesst. Je stärker die Schwellung, um so mehr ändert sich dies: ihr Verlauf wird gestreckt, sie ziehen parallel neben einander, um an der Peripherie der Drüse bogenförmige Anastomosen zu bilden. Zu-

[1]) Die Krankengeschichte und Sectionsbefunde der Fälle folgen am Ende der Abhandlung.

gleich sondert sich das Drüsenparenchym um die Gefässe in de
Weise, dass bei dem Zerzupfen die Trennung in der Mitte zwische
zwei Gefässen erfolgt. Letztere bilden die centrale Axe für eine
Cylinder von Drüsengewebe, welches gleichsam als verdickte Ad
ventitia jener aufgefasst werden kann. Die Gefässwand selbst i
verdickt; auf optischem Längsschnitte fein wellenförmig fibrillä
von der Fläche aber homogen, mit wenigen platten ovalen Kerne
sie besteht also aus einzelnen homogenen, über einander geschicht
ten, kernhaltigen Häutchen; das Endothel tritt vorzugsweise an d
dickwandigen Gefässen hervor, die am zahlreichsten in den Follicula
strängen sind. An der Aussenfläche ihrer Wand setzt sich d
Reticulum an, mit polyedrischen Maschen, je eine für ein oder zw
eckige Lymphkörper; seine Balken verdicken sich bis auf d
4fache des normalen, jedoch nur in der Nähe der Gefässe selb
so dass bei dem Auspinseln die Zellen hier haften bleiben, währe
sie im übrigen Theil sich leicht entfernen lassen.

Wir haben also hier eine Wucherung der Lymphkörp
und bedeutende Erweiterung der Blutgefässe mit Hype
trophie ihrer Wand. Es beginnen ferner die Lymphkörper u
die Blutgefässe sich derart anzuordnen, dass sie die letztere als ei
dicke zellenreiche Scheide umgeben. Dabei ist das Reticulum dir
an der Gefässwand verdickt, in einiger Entfernung davon bedeute
lockerer und zerreisslicher, ja geradezu im Zugrundegehen begriff
Bis hierhin ist die Anordnung des Drüsengewebes noch wese
lich erhalten, wir haben noch kein Recht, von einem Sarcom
sprechen, die vergrösserte Drüse könnte man als telangiectatisc
Lymphom bezeichnen.

Bald schwindet aber dieses Bild: die Zellen werden gröss
reicher an feinkörnigem Protoplasma, erhalten grössere, oft mehr
Kerne und nehmen eine cubische, eckige, polyedrische Gestalt a
sie werden also im höchsten Maasse den Epithelien ähnlich,
so mehr, als zwischen ihnen keine Intercellularsubstanz, auch k
Reticulum sich nachweisen lässt; letzteres ist zu Grunde gegang
was einen sehr lockeren Zusammenhang der Zellen bedingt;
fallen sogar an dem erhärteten Präparate leicht aus und wa
am frischen Präparate in Form eines weisslichen Saftes in gros
Zahl zu gewinnen.

Von Lymphkörpern ist nichts mehr vorhanden; auch

ymphbahnen verschwinden und nichts erinnert an das frühere tadium, als die Beziehung der Zellen zu den Blutgefässen. Die ellenmassen zerfallen nehmlich durch einzelne Spalten in zahlreiche Stränge von rundlichem Querschnitte, die parallel, dicht eben einander, verlaufen, aber auch unter einander anastomosiren, so eigentlich ein in die Länge gezogenes Netz darstellen. In der itte eines jeden Stranges findet sich nun constant ein Blutgefäss n sehr verschiedener Weite des Lumens und Dicke der Wanung. Eigentliche Capillaren sind nicht mehr vorhanden, die Lumina nd sehr weit und namentlich ist die Wand sehr dick, oft dicker, s das Lumen breit ist, vielfach fibrillär, doch auch mehr homogen nd durch starken Glanz schon bei schwachen Vergrösserungen utlich sichtbar.

Bleiben wir hier einen Augenblick stehen und suchen die age zu beantworten: zu welcher Gruppe der Geschwülste diese rm zu stellen ist. Wir haben hier ein Gewebe, welches aus weiterten Blutgefässen mit colossal dicker Lage von Adventitialllen besteht, letztere haben einen epithelähnlichen Charakter. nächst haben wir, auf Grundlage des seit J. Müller's Unterchungen wenigstens in Deutschland unbestrittenen Satzes, dass Gewebe der Geschwülste den normalen reifen oder embryonalen weben gleichen, nach normalen ähnlichen Verhältnissen zu suchen. fällt nun sofort auf die Aehnlichkeit dieses Stadiums mit gessen normalen Verhältnissen, auf die in den letzteren Jahren sich die fmerksamkeit der Forscher gelenkt hat. Wir kennen von verschiedenen Organen her an der Aussenfläche der Blutgefässwände en Belag von Zellen, die reich an Protoplasma sind und dadurch, genüber den anderen platten Bindesubstanzzellen, ein mehr epithelliches Aussehen gewinnen. Ich verweise auf die Zusammenlung von Waldeyer (Arch. für mikr. Anat. XI, 190), welcher Zellen der Zwischensubsanz des Hodens, die der Steiss- und otidendrüsen, der Hirngefässe, der Nebenniere, des Corpus um und der Decidua hierherstellt; ähnliche Verhältnisse finden nach v. Brunn in der Milch- und Submaxillardrüse.

Alle diese Zellen werden von sämmtlichen Histologen, welche studirt haben, unbedenklich als Bindegewebszellen und nicht als helzellen angesehen; damit ist auch für die Auffassung der gen Geschwulst die Richtschnur gegeben; wir müssen also die

Zellen des Tumors ebenfalls als Bindesubstanzzellen betrachte
und bei dem völligen Fehlen der Intercellularsubstanz können v
ihn ohne Bedenken zu den Sarcomen stellen. Das Charakteristis
dieses Sarcoms, gegenüber den gewöhnlichen Formen, liegt in
eigenthümlichen Anordnung der Zellen, welche als Adventitialzell
der Blutgefässe auftreten. Indess steht dieser Fall nicht vereinz
da; einige schon beschriebene Fälle zeigen, dass solche Tumor
auch an anderen Stellen des Körpers vorkommen. Es sind d
namentlich die Beobachtungen von Eberth[1]), Arnold u
Arndt[2]) über Tumoren der Pia mater, die Angaben von Rin
fleisch[3]) über das Sarcom des Gehirns, welches ebenfalls v
der Pia mater ausgeht. Die letztere Membran scheint danach v
zugsweise der Ausgangspunkt solcher Tumoren zu sein. In
Beobachtungen der genannten Forscher handelt es sich um Bildu
und Anhäufung epithelähnlicher Zellen an der Aussenfläche
Gefässwand, doch werden diese Zellen selbst verschieden auf
fasst: Eberth und nach ihm Arndt bezeichnen ihre Tumo
geradezu als Cancroide; ersterer namentlich darauf gestützt, d
in einzelnen Theilen seiner Tumoren die Zellenmassen durch br
Bindegewebssepta in Zapfen und Cylinder getrennt waren, wie
sie von dem Cancroid kennen. Arnold dagegen stellt eine g
ähnliche Geschwulst als Myxoma telangiectodes zu den Bin
substanzgeschwülsten; er sieht die Zellen derselben als Analog
der Zellen an, welche schon normal die Aussenfläche der Piagefä
als Perithel bekleiden und rechnet sie zu den Bindesubstanzzell
Auch Rindfleisch theilt die letztere Ansicht. Die genannten Fä
sowie die Analogie mit den normalen, oben erwähnten Verh
nissen haben Waldeyer veranlasst, die ganze Gruppe mit d
Namen der plexiformen Angiosarcome zu belegen. Behalten
diesen Namen bei, jedoch ohne den Zusatz „plexiform“, der eig
lich überflüssig ist, da die plexusartige Anordnung bei einer
schwulst, die an den Wänden der Capillaren, kleinerer Arter
und Venen zur Entwickelung kommt, selbstverständlich ist.
scheint ferner, dass diese Form nicht auf Pia und Lymphdrü
beschränkt ist, was sich übrigens von vornherein bei Berücksic

[1]) Dieses Archiv 49, 51.
[2]) Ebend. 51, 441 u. 495.
[3]) Pathol. Gewebelehre, 602.

ung der normalen Verhältnisse erwarten lässt. Waldeyer erwähnt, dass er solche Tumoren neben Hirn und Lymphdrüsen auch och an den serösen Häuten und im Hoden beobachtet habe, leider hne ausführlicher diese Fälle mitzutheilen, und nach Sattler (die genannten Cylindrome 1874) dürften auch die Cylindrome hierher zählen sein.

Auf dem oben beschriebenen Stadium bleibt jedoch die Neubildung nicht stehen: an einigen Stellen ist nehmlich der Bau dem arcinom so ähnlich, dass kaum Jemand einen Unterschied daran kennen könnte. Zellnester und Bindegewebsstroma sind schon i schwacher Vergrösserung zu unterscheiden. An manchen Stellen gen die ersteren, an anderen das letztere vor. Halten wir uns nächst an die letzteren Partien, wo die Gestalt der Zellennester hter zu erkennen ist; es stellen dieselben Stränge dar, welche er einander reichlich communiciren, also Netze bilden, und durch liche, aber doppelt bis dreifach so breite Bindegewebssepta gent werden; hie und da sind auch mehr rundliche, scheinbar eschlossene Zellhaufen, die aber an dickeren Schnitten sich leicht die Tiefe verfolgen lassen, also nur Querschnitte von Zellsträngen stellen. Ihre Breite ist wechselnd, namentlich finden sich kugelige chwellungen an den Knotenpunkten oder an den Umbiegungsen der Stränge. Dadurch erhalten die Bilder grosse Aehnlichmit Lymphgefässen oder mit peripheren Partien von Cancroiden, wir sie durch die Arbeit von Koester kennen gelernt haben. ein Umstand fällt auf: viele Zellstränge haben in der Mitte ein en, oder besser eine Spalte, denn die Zellen umgeben dieselbe nregelmässig, ohne eigentliche Wand, dass man sofort erkennt, dieselbe zum Theil in Folge der Schrumpfung der Zellen beim rten entstanden sein muss. Es haben also demgemäss die unter einander einen geringeren Zusammenhang als mit dem na und jeder Zellstrang zerlegt sich durch die Spalte in zwei n, welche als Scheide die Stromabalken bekleiden. Die Zellen ten dabei den oben beschriebenen Charakter bei, sie sehen lähnlich aus. Die äussersten sitzen in der Regel mit ihrer axe senkrecht auf dem Stroma, die übrigen liegen unregelger, im Ganzen sehr locker; Intercellularsubstanz findet sich hen ihnen nicht.

Das Stroma besteht aus Bindegewebe, wellenförmigen, leicht

zu isolirenden Fibrillen und einer homogenen Grundsubstanz, in welche die Fibrillen eingelagert sind und welche da, wo die Fibrillen aus einander weichen, in grösserer Menge sichtbar wird. Dazwischen liegen kleine runde, längliche Zellen mit Ausläufern. Die Grenze zwischen Stroma und Zellen ist scharf. Die Aehnlichkeit mit den frühesten Stadien wird deutlich durch die Anwesenheit von Blutgefässen in den Stromabalken. Hinsichtlich des Verhältnisses der Gefässe zu dem Stroma kann man von jenen zwei Arten unterscheiden: 1) Gefässe mit eigener dicker Wand, die bald mehr homogen glänzend, bald faserig erscheint und sich gegen das wellig-fibrillären Bau des Stromas scharf abgrenzt; ich vermag nicht zu entscheiden, ob das letztere in seiner Genese nicht vielleicht auf die angrenzenden Lagen der Zellstränge zurückzuführen ist, also eine Auflagernng auf die Gefässwand von aussen darstellt. 2) Gefässe ohne sichtbare Wand, also Capillaren entsprechend, aber mit 3—4fach weiterem Lumen. In welcher Weise nun dieses krebsähnliche Bau aus dem früheren sich entwickelt, ist leicht einzusehen. Wir haben in dem früheren Stadium unter einander anastomosirende Blutgefässe, welche ein Netz bilden, die Maschen dieses Netzes, welche von den Adventitialzellen ausgefüllt werden, haben natürlich wieder eine netzförmige Anordnung. Letztere tritt allerdings weniger deutlich hervor, weil die Blutgefässe nur wenig Raum in Anspruch nehmen und das Ganze also nur eine Zellmasse bildet, die von Blutgefässnetzen durchzogen ist. Sowie aber an der Aussenfläche der Blutgefässwände ein mächtiges Stroma sich entwickelt und so der Raum für die Adventitialzellen beschränkter wird, tritt auch deren netzförmige Anordnung so deutlich hervor. Wir haben also keine wesentliche Verschiedenheit in dem Bau dieses krebsähnlichen Stadiums gegenüber dem frühen, wo der Charakter des Angiosarcoma so deutlich hervortrat und daher auch keine Veranlassung, die Bezeichnung dieser Geschwulst irgendwie zu ändern.

Wesentlich denselben Bau — nur die späteren Stadien etwas verschieden — hatte eine Lymphdrüse, welche von der Cubitalgegend stammt. Allerdings sind die ersteren Stadien nicht so entwickelt, wie ich sie oben beschrieben habe; es geht hier der Sarcombildung keine so starke Hyperplasie des Drüsengewebes her, sondern der Prozess verläuft etwas abgekürzt.

Die Veränderung beginnt in den Follikeln, hier hat sich das
üsengewebe schon in Zellenstränge umgewandelt, während die
llicularstränge noch normalen Bau haben; die peripheren sub-
sulären Lymphbahnen sind in diesem Stadium noch nachzuweisen.
anderen Stellen findet sich in den Follikeln der alveoläre
, während nunmehr in den Follicularsträngen sich das Stadium
Zellstränge mit dünnwandigen Gefässen findet; an anderen
llen ist in Follikeln und Follicularsträngen der alveoläre Bau
anden.

In den deutlich durch die Bindegewebstrabekeln und die Lymph-
ne angedeuteten, um das Doppelte bis Dreifache vergrösserten
ikeln sind mehrere Zellstränge von 0,2 Mm. Breite, von ge-
denem Verlauf, in deren Centrum constant ein Blutgefäss sich
t, sie bilden also die Adventitia derselben und zeigen völlig
gleiche Verhältniss, wie es oben für die Achseldrüse beschrieben
nur ist in einem Follikel, wohl weil hier keine Hyperplasie
rgeht, eine geringere Zahl von Zellsträngen vorhanden. Aus
m Stadium entwickelt sich bei diesem Tumor ebenfalls ein
ähnlicher alveolärer Bau, aber in etwas anderer Weise. Die
ckung der Gefässwände fehlt auch hier nicht, erreicht aber
ds einen hohen Grad; dagegen findet sich häufig in Folge
eine Verengerung resp. Verschluss des Lumens. Das Binde-
e entsteht ferner theils in den Spalten, welche auch hier im
en Stadium die einzelnen Zellenstränge von einander trennen,
entwickelt es sich im Anschluss an die Gefässwand; von
er wuchern zahlreiche Züge durch die Zellenstränge durch,
h unter einander und mit dem in den Spalten entstehenden
ewebe zu vereinigen und so jeden Zellstrang in eine grössere
on kleineren alveolenähnlichen Zellnestern abzutheilen.

as das physiologische Verhalten dieser Geschwülste anlangt,
in dem ersten Falle eine sehr bösartige Neubildung vor.
$\frac{1}{2}$ Jahre nach der ersten Entstehung der sehr rasch wachsen-
schwulst der Achseldrüsen trat der Tod ein; es hatten sich
netastatische Knoten in Lungen, Leber, Ovarien (wahrschein-
Corpora lutea) und Peritoneum gebildet. Die Geschwulst
italdrüsen scheint gutartiger Natur zu sein; sie entstand
binnen $2\frac{1}{2}$ Jahren und Pat. ist jetzt (über 2 Jahre nach
ration) gesund.

II. Fibrosarcom mit secundärer Bildung von Lymphbahnen.

Ganz eigenthümlicher Art ist der Umbildungsprozess der dritt
Lymphdrüse, die mir zur Untersuchung überlassen wurde, für welc
ich in der Literatur kein Analogon finden konnte. Der Gang d
Entwickelung dieser Geschwulst ist folgender: — auch hier sind
Lymphbahnen völlig unbetheiligt, die ersten Veränderungen
ginnen vielmehr in der Mitte der Follikel. Es bilden sich dasel
zunächst rundliche Anhäufungen von Zellen mit sehr lockerem B
jenen Bildungen ähnlich, welche zuerst von His in den Lymphdrüs
des Ochsen beschrieben und als Vacuolen bezeichnet wurden, da
auch von Schüppel in erkrankten menschlichen Lymphdrü
aufgefunden worden sind. Das Reticulum, dessen Balken lei
verdickt sind, ist ausserordentlich weitmaschig. Indess sind
Zellen schon verändert und durch Zunahme des Protoplasma et
grösser und zugleich eckig geworden. Diese Veränderung nim
zu, geht auf die Follicularstränge über bis nach dem Hilus
und so bilden sich Stränge, welche mit kolbenförmigen Anschwell
gen in der Peripherie beginnen und innerhalb der Marksubs
der Drüse zusammenhängen. Ihr Gewebe unterscheidet sich wes
lich von dem Lymphdrüsengewebe, die Zellen sind bedeutend grö
vorzugsweise durch Zunahme an Protoplasma und haben
zackenartige Ausläufer, die sich zwischen die benachbarten Z
einschieben; das Reticulum fehlt.

Es findet sich also auch hier ein Gewebe, welches eine gr
Aehnlichkeit mit Epithelien hat, indess, wie sich aus Folgendem
giebt, nur eine jugendliche Form der Bindesubstanz darstellt.
sichtlich der Entwickelung ist es wohl als Umwandlung der Ly
körper zu betrachten; ein Zusammenhang mit den Blutgefä
war nirgends nachzuweisen, im Gegentheil scheinen die Capil
bei der Ausbildung dieser Geschwulst zu Grunde zu gehen.

Die weiteren Stadien sind gekennzeichnet durch zwei e
thümliche Vorgänge. 1) Durch Ausbildung von centralen Sp
in diesen Strängen, welche später mit den erhaltenen perip
Lymphbahnen der Kapsel in Verbindung treten und dahe
Lymphbahnen aufgefasst werden müssen; ihr Inhalt besteh
kleinen Lymphkörpern und einer am Spirituspräparate zu

llerte geronnenen Flüssigkeit, in den centralen Partien der Ge-wulst sind die Spalten manchmal zu kleinen kugligen Hohlräumen wickelt. 2) Durch Umwandlung in Bindegewebe; wahrscheinlich olgt dies in der Weise, dass ein Theil der Zellen direct in Inter-ularsubstanz sich umwandelt, eine andere kleinere Zahl ihren gen Charakter behält; zuerst tritt diese Umwandlung mehr in Nähe des Hilus auf, später erst in der Peripherie. Ich lasse mehr eine ausführliche Schilderung folgen.

1. Die Anfänge des Prozesses zeigen sich an einer Drüse von 3 — 4 Mm. messer; die einzige Abweichung von dem normalen besteht darin, dass in vielen der angeschwollenen Follikel das Centrum von einem grossen kugeligen, mengeballten Zellhaufen eingenommen ist; eine helle spaltähnliche Zone trennt on dem schmalen peripheren Theile des Follikels. Nur der letztere setzt n die unveränderten Follicularstränge fort. Der Zellhaufen hat einen lockeren er enthält zahlreiche kleine Lücken und Spalten die ebenso wie die um-de Spalte wohl in Folge der Erhärtung in Spiritus entstanden sind. Die Zellen wesentlich verändert und dadurch unterscheiden sich diese Stellen von den hen Vacuolen; indess tritt dies deutlich erst an Zerzupfungspräparaten hervor; ndet folgende Zellformen. 1) Kleinere Zellen von 0,08 Mm. Durchmesser, die mphkörpern ähnlich sind, ihr kleiner runder Kern wird von einem nur ganz en glänzenden Saum von Protoplasma umgeben. 2) Etwas grössere Zellen, heil eckig polyedrisch, mit der Grösse der Zelle nimmt das Protoplasma zu, n dagegen ist nicht grösser als in den vorigen. Diese Zellen bilden ein ngsstadium zu den 3) grossen Zellen, von 0,016 Mm. Durchmesser, sie ass, enthalten nur einen, seltener zwei Kerne, von gleicher Grösse wie in neren Zellen und viel Protoplasma; sie sind eckig, und mit kurzen, dünnen, Ausläufern versehen, welche nur an isolirten Zellen oder an den freien der Zellenhaufen deutlich sind, während sie im letzteren wegen ihrer verschwinden. Die Anordnung der Zellen ist eine ähnliche wie im Epithel, n ohne Intercellularsubstanz bis zur Berührung dicht neben einander. die bisher beschriebenen Zellen als Umwandlungen der Lymphkörper auf-erden müssen, sehen wir auch an den anderen Bestandtheilen des Follikels ngen eintreten: das Reticulum ist weitmaschig, die Balken verdickt, mit valen Kernen in den Knotenpunkten. An den Capillaren lässt sich im Zustande eine Verdickung der Wandungen nachweisen, welche das Doppelte alen Maasses beträgt, sie ist dabei noch von einer zweiten, nach aussen ssig zackigen Schicht umgeben, welche an einzelnen Stellen fibrillären n anderen homogen oder feinkörnig ist und hie und da eingelagerte grosse e enthält. Die Gesammtdicke der Wand kann bis zur halben Breite des teigen. Die erwähnten Zacken der äusseren Schicht stehen mit dem in Verbindung. Das Lumen der Capillaren ist vielfach normal, an manchen engt und zwar durch bedeutende Verdickung der Kerne, die stark in das springen, sowie eine reichliche feinkörnige protoplasmaähnliche Substanz,

die an die Kerne sich anschliesst; da die gegenüberliegenden Kerne abwechse
gestellt sind, so bildet das Lumen eine schmale helle wellenförmige Linie;
anderen Stellen ist es völlig verschwunden und von feinkörnigem Protoplasma
eingelagerten Kernen ausgefüllt. Ueber das weitere Schicksal der Gefässe, etw
Neubildung derselben, kann ich leider nichts mittheilen, da nirgends die natürli
Injection erhalten war.

2. In einer zweiten Drüse von 5—6 Mm. Durchmesser ist der Charakter
Neubildung schon fast in allen Punkten ausgesprochen, jedoch lässt sich noch
Beziehung zum normalen Bau der Lymphdrüsen leicht erkennen; denn es fi
sich hier noch viel normales Gewebe, allerdings durch die Neubildung verdr
und comprimirt, aber mit Lymphbahnen, Reticulum und Lymphkörpern verse
hie und da dicht unter der Kapsel mit den primären oben beschriebenen Wu
rungsheerden; in einzelnen beschränkten Abtheilungen der Drüse sind die letzt
aber zu weiterer Ausbildung gelangt. In der Abbildung (Fig. 4) erkennt man 2 grö
Felder, wo in das Drüsengewebe noch Zellnester von eigenthümlicher Form
Zusammmensetzung eingebettet sind. Wie eine Reihenfolge von Schnitten
hängen diese Nester untereinander zusammen in der Art, dass sie in der G
des Hilus alle zusammenfliessen und von hieraus nach der Peripherie oder
der Drüse ausstrahlen und sich zugleich verästeln. Es entspricht das der
nach welcher die Blutgefässe und Follicularstränge angeordnet sind. Indess
es mir nicht, eine nähere Beziehung zu ersteren nachzuweisen, dass dagege
Zellstränge, wie wir sie nunmehr nennen wollen, aus den Follicularstränge
Follikeln hervorgehen, ergiebt sich, abgesehen von dem beschriebenen ersten St
aus der genaueren Betrachtung der Zellstränge selbst. In einem jedem der
finden sich 3—4 solcher Zellstränge, die einen gewundenen Verlauf habe
daher meist quer oder schräg durchschnitten sind. Ihre Breite ist versch
am bedeutendsten ist dieselbe an den peripheren Enden, wo die Stränge
den normalen Follikeln zu grösseren kugligen Erweiterungen anschwellen,
Durchmesser bis 0,6 Mm. steigen kann. Nach dem Hilus zu werden sie
schmäler und fliessen in der Gegend des letzteren wieder zu grösseren etw
regelmässig begrenzten Zellenmassen zusammen. Demgemäss verhält sich a
Umgebung verschieden, sie leidet nur durch Druck, dies zeigt sich am deutl
an den breiten Endanschwellungen, welche vielfach von einem Ring concer
faserigen Gewebes umgeben sind, es ist derselbe offenbar das comprimirte Re
des Follikels, aus welchem die Lymphkörper verdrängt sind, während das
entfernte Drüsengewebe noch fast normale Zusammensetzung zeigt. Es ist al
die Veränderung nicht auf die Follikel beschränkt, sondern auch auf die Fo
stränge des Marks bis in die Gegend des Hilus in gleicher Weise überge
Dass aber die Veränderungen der Follikel die primären sind, die des Ma
später eintreten, geht schon aus dem ersten Stadium hervor. Hier lass
weitere Gründe dafür anführen, so die grössere Entwickelung der Zellstr
der Peripherie und ferner das Verhalten von Spalten, die sich im Centr
Zellstränge ausbilden. Diese Spalten haben einen runden Querschnitt, s
kanalförmig, sie entsprechen in ihrer Form und Anordnung ganz den Zells
hängen nach dem Hilus zu, wo sie schmal sind, zusammen und verästeln

er aus nach der Peripherie, wo sie zu einer kleinen Erweiterung anschwellen. — hon in diesem Stadium durchbrechen sie am Hilus und in der Peripherie die llstränge vollständig und öffnen sich nach dem Stroma zu, jedoch ohne mit den ch vorhandenen Lymphbahnen der Drüse in Verbindung zu treten. Denn das achbarte faserige Stroma zieht an der Oeffnung vorüber, ohne in seinem Faserlauf eine Aenderung zu erfahren.

Gehen wir nunmehr zu der Zusammensetzung der Zellstränge über. Es beien dieselben ausschliesslich aus blassen Zellen, die bedeutend grösser sind als phkörper, den doppelten, dreifachen Durchmesser derselben haben. Sie sind grössten Theil nach allen Richtungen gleichmässig entwickelt und bieten also er dasselbe Bild dar, mögen die Zellstränge längs oder quer durchschnitten ; sie sind polyedrisch und liegen dicht nebeneinander, ohne jede Zwischensubz; an den isolirten Zellen lassen sich noch blasse, dünne, meist kurze Ausläufer weisen, welche an den zusammengruppirten wegen ihrer Blässe verschwinden. Kerne sind feinkörnig, gross und nehmen fast die ganze Zelle ein. Neben n finden sich noch platte Spindelzellen, welche an der Peripherie eine einmehrfache Lage bilden und ferner die Spalten begrenzen, jedoch nicht in dem ; hier erscheinen die Spalten als einfache Lücken zwischen den überall gleichg gestalteten Zellen, auch ein Grund für die spätere Entstehung der Spalten esem Ort und für die frühere Entstehung in den Endanschwellungen. Gleiches hen haben die Spalten in manchen kleinen Endanschwellungen; dagegen in rösseren, schärfer gegen die Umgebung abgegrenzten, also auch ältesten Endvellungen werden die Zellstränge nach den Spalten durch eine ein- oder che Lage von Spindelzellen begrenzt, von welchen ferner gleiche Züge radiär die Zellstränge hindurchgehen, um entweder im letzteren sich zu verlieren, ie periphere Lage von Spindelzellen zu erreichen. Namentlich finden sich radiären Ausstrahlungen an den peripheren Enden der Spalten, wenn hier, s öfters der Fall ist, noch keine Oeffnung sich vorfindet. Blutgefässe habe den Zellsträngen nicht gefunden. Die Spaltbildung fasse ich als einen ungsprozess auf; ich will damit nicht sagen, dass dabei die Elemente llstränge zu Grunde gehen (das kann ich nicht nachweisen), ich will ur aussprechen, dass der Inhalt der Spalten durch Umwandlung der Zell- entsteht. Es finden sich hier kleine lymphkörperartige Zellen, mit allen ngsformen zu den benachbarten Zellen der Stränge in Grösse und Form, tet in eine feinkörnige Masse, ähnlich geronnener Lymphe.

Die bisher besprochenen Stadien finden sich in Drüsen vertreten, welche ussenfläche der exstirpirten Geschwulst der letzteren anhaften. In der weitsten Masse der Geschwulst sind die Drüsen mit einander verwachsen und es erner die Neubildung auch hier und da die Grenzen derselben überschritten ; wenigstens sieht man an der Oberfläche Muskelbündel mit der Geschwulst en, also ein Weitergreifen der Periadenitis. Jedenfalls aber ist in der se eine Trennung in einzelne Drüsen nicht mit Sicherheit durchzuführen. et hier rundliche Felder von 1—1½ Cm. Durchmesser, durch schmale ebige Septa, die mit der Kapsel zusammenhängen, von einander getrennt tzterer noch deutliche Lymphgefässe von verschiedener Gestalt; manche,

namentlich gerade an der Grenze des Septums, sind spaltförmig und umgeben je Felder auf einem grossen Theil ihrer Peripherie, andere in der Mitte der Sep mehr kanalförmig, stellenweise drehrund, an anderen Stellen zu weiteren Spalt ausgedehnt; beide Formen hängen mit einander zusammen. Dass es sich Lymphgefässe handelt, geht aus dem Mangel einer eigentlichen Wand, aus d farblosen, feinkörnig geronnenen Inhalt hervor. Die Zusammensetzung der Fel bietet in dem ausgesprochendsten Bilde folgendes Verhalten dar. Wir finden Z stränge mit centralen Spalten, aber kein normales Drüsengewebe mehr, die Z stränge sind vielmehr durch viel Bindegewebe mit Lymphgefässen von einander trennt, das wenigstens zum Theil durch Umwandlung der Zellstränge entstan ist. Die Anordnung dieser drei Bestandtheile ist aus der beifolgenden Abbild Fig. 5 ersichtlich und am leichtesten verständlich, wenn man von den centra Spalten ausgeht. Von einem weiteren Knotenpunkte (a) der letzteren, welcher m nach der Mitte der ganzen Masse hin liegt, gehen schmale Spalten nach der P pherie in etwas radiär ausstrahlender Richtung, welche sich unter spitzem Wi verästeln. Die Begrenzung der Spalte ist überall scharf und entweder von Bi gewebe oder von den Zellsträngen gebildet. Letztere sind vorzugsweise an Enden der Spalten entwickelt und bilden um dieselbe kleine kolbenförmige schwellungen (b); nach dem Centrum hin werden sie schmäler und fehlen manchen Stellen ganz, so dass hier das umliegende Bindegewebe bis an die S herantritt; überall jedoch, wo die Zellstränge schmal sind, dringt das Bindege von aussen in dieselben ein, in Form von schmalen Zügen, die in regelmäs Abständen von einander, direct nach der Spalte hin vordringen und so den strang in kleinere senkrecht auf den Spalten stehende Zapfen zerlegen (c). aus den grössten Theil des ganzen Feldes nimmt nun das Bindegewebe ein, we in seiner Zusammensetzung noch Verschiedenheiten darbietet, die auf ein weises Entstehen desselben aus den Zellsträngen hindeuten; ich komme hi zurück; es enthält noch glattwandige Spalten (d), welche offenbar Lymphg darstellen und mit den oben erwähnten der breiteren Septa communiciren. Sie sich in der Nähe der Oberfläche der Zellstränge, von ihnen durch eine bald br bald schmälere Schicht von Bindegewebe getrennt. Eine Communication ders mit den centralen Spalten konnte ich hier nicht erkennen.

Einer eingehenderen Besprechung bedarf nur die Zusammensetzung der stränge und ihre Beziehung zum Bindegewebe. Da wo erstere ihr gr Volum haben, auf der Höhe ihrer Entwickelung stehen, an den peri Enden der Spalten sind sie von umgebendem Bindegewebe scharf get sie bestehen nur aus Zellen, ohne Intercellularsubstanz; die Zellen von licher Gestalt sind im Ganzen radiär gestellt, d. h. sie stehen auf beiden F des Zellstrangs, die äussere nach dem Stroma und die innere nach der Lymp hinsehende senkrecht; die äusserste Lage derselben hat keilförmige die Spitze des Keils ist nach innen gewandt, die breite Basis nach dem S In den nächst angrenzenden Lagen des letzteren verlaufen die Fase Oberfläche der Zellstränge parallel; Beides bedingt die erwähnte scharfe Die Gestalt der Zellen im Einzelnen zu erkennen, ist wegen ihrer dichten La im Schnitte nicht möglich. An Zerzupfungspräparaten sieht man deutlich

Kerne; sie stellen grosse ovale Scheiben dar, deren Dicke etwa der Hälfte des leineren Durchmessers der Scheibe gleichkommt, oder sie bilden kleinere Kugeln oppelt so gross wie die Kerne der weissen Blutkörperchen; erstere liegen mehr ach dem Stroma hin, letztere in der Nähe der centralen Spalte. Sie sind nie öllig isolirt, sondern es haftet ihnen immer eine blasse, feinkörnige Substanz an, ie aber so unregelmässige Begrenzungen hat, dass man keinen sicheren Schluss uf die Gestalt der Zellen ziehen kann. Vielfach setzen sich die feinen Zacken irect an den grossen Kern an, so dass letzterer keine oder nur eine sehr dünne, leichmässige Bekleidung von Protoplasma hat. Wir haben also ein feinkörniges rotoplasma mit sehr dicht eingelagerten Kernen; die Zellgrenzen innerhalb des rotoplasmas sind dagegen nicht mit Sicherheit zu bestimmen. Blutgefässe konnte nicht finden. Auf diesem Stadium bleibt jedoch das Gewebe nicht stehen. embryonale Form der Bindesubstanz bildet sich noch in reifes Bindegewebe um. s erfolgt sowohl im Anschluss an das vorhandene Stroma an der äusseren Fläche Zellstränge, im Inneren derselben in ihrer Dicke und ferner an der Fläche, nach der Lymphspalte hinsieht. Als Beweis dafür kann ich gerade die Bilder ühren, in welchen diese Umwandlung abgeschlossen erscheint. Es ist zwar dies in wenigen Feldern der Fall, hier aber so klar, dass eine andere Auffassung möglich ist; denn das Bild entspricht völlig dem eben ausführlich beschriebenen, mit dem Unterschied, dass an Stelle der Zellstränge helles, zellarmes Bindeebe getreten ist und die centralen Spalten bedeutend schmaler sind. Das gebende Gewebe ist etwas spärlicher, enthält aber noch Lymphbahnen. Die ntität des hellen Gewebes mit den Zellsträngen ist nicht zu bezweifeln. Hintlich der Art dieser Umwandlung fasse ich mich kurz: — als Hauptpunkt ist vorzuheben, dass dabei eine Volumzunahme nicht erfolgt. Die Grössenverhältse sind bei den Zellsträngen und den gefalteten Bindegewebsmassen in allen chenstadien des Prozesses dieselben, man kann sich also diesen Prozess nicht der Weise vorstellen, dass die Intercellularsubstanz durch Ausscheidung von en sämmtlicher vorhandener Zellen entsteht; dann müsste eine bedeutende enzunahme erfolgen. Vielmehr hat man nur die Wahl zwischen zwei Annen: entweder geht ein Theil der Zellen und zwar der grössere zu Grunde der kleine Rest scheidet die Intercellularsubstanz aus, oder die letztere ent- durch directe Umwandlung der grösseren Zahl der Zellen, während die kleinere zelligen Charakter nicht verliert.

Ein Bild lässt sich für die letztere Alternative anführen: in manchen Zellgen fällt nehmlich ein Unterschied zwischen den Zellen in dem Grade der Imbibition auf: — ganz regelmässig sind einzelne Zellenreihen — intensiv während die zwischenliegenden Zellenreihen von gleicher Gestalt ganz blass n den noch deutlich abgegrenzten Zellkörpern die Kerne nur angedeutet sind; ären nach obiger Auffassung im Begriff sich in Intercellularsubstanz umzuln. Stark und schwach imbibirte Reihen verhalten sich in ihrer Anordnung ebenso, wie an anderen Stellen Zellen und Intercellularsubstanz. Vorzugslaufen diese Züge von Zellen und Intercellularsubstanz in radiärer Richtung quer auf die Längsaxe des Zellstrangs und auch noch in den späteren , wo die Zellen noch sparsamer geworden sind, ist diese Anordnung vor-

herrschend. Daran lässt sich dann ziemlich leicht das Bindegewebe, soweit es au den Zellsträngen entstanden ist, unterscheiden von dem schon früher vorhandene Bindegewebsstroma der Septa, dessen Fasern meist der Längsaxe und also auc der Oberfläche der Zellstränge parallel verlaufen. Noch ein anderes Moment e leichtert diese Abgrenzung: die Lymphbahnen des Stromas halten sich nehmli da, wo die Zellstränge breit sind, vorzugsweise direct an deren Oberfläche, al in bestimmter regelmässiger Entfernung von den centralen Spalten. Diese Er fernung ändert sich nicht während der Umwandlung der Zellstränge zu Bindegeweb um so leichter kann man daher feststellen, dass dieser Prozess meist an der Pe pherie der Zellstränge beginnt; zwischen sie und die benachbarte Lymphbahn le sich eine Schicht Bindegewebes nach der anderen an; dadurch, dass nun au von der centralen Spalte aus Bindegewebe sich bildet, wird der Zellstrang imm mehr auf ein kleineres Volum zusammengedrängt nach der peripheren und central Lymphbahn durch breite Lagen von Bindegewebe begrenzt; in seinem Inneren si dann seine Zellreihen zum Theil in der oben beschriebenen Weise durch Intercellul substanz ersetzt.

Nachdem ich die Geschichte der Zellstränge zu Ende geführt habe, kom ich nochmals auf die in ihnen central sich ausbildenden Spalten und de Communication mit den Lymphbahnen des Stromas zurück. Dieselbe ist Sicherheit nur an wenigen Stellen nachzuweisen, namentlich an solchen Felde die, wie schon erwähnt, fast an ihrer ganzen Peripherie von spaltförmigen Lym räumen umgeben sind. Letztere erweitern sich an einem Ende und von hier dringen verschiedene schmälere Spalten in die benachbarten Zellstränge vor, s zu denselben ganz wie die centralen Spalten verhaltend, oder die peripheren kat förmigen, varicösen Lymphbahnen hängen direct mit den an der Peripherie ei Feldes gelegenen Zellsträngen zusammen, so dass letztere in der Fortsetzung je liegen, also die Lymphbahnen selbst anfüllen. Löst man dieselben heraus, gleichen die dadurch entstehenden Lücken völlig den leeren Lymphbahnen Stromas. In allen diesen Feldern ist im Ganzen wenig Stroma vorhanden, die Z stränge nehmen fast das ganze Feld ein.

III. Secundäres melanotisches Sarcom der Leistendrüs bei Melanosarcom der Haut des Oberschenkels.

Nachdem ich als den Ausgangspunkt bei dem primären Sarc das Gewebe der Follikel erkannt und festgestellt hatte, dass ersten Veränderungen entweder im Centrum des Follikels oder den Blutgefässwänden erfolgen, während die Lymphbahn bleibt, untersuchte ich noch das Auftreten des secundären coms. Die Literatur hat darüber nur die Mittheilung von B roth (Beiträge zur pathol. Histologie 1858. 200), während neueren zahlreichen Arbeiten über die secundären Geschwu erkrankungen der Lymphdrüsen vorzugsweise den Krebs beri

chtigen. Es war von vornherein zu erwarten, dass bei dem cundären Sarcom sich die Verhältnisse ähnlich gestalten, wie im secundären Krebs; und in der That hat sich diese Ver-uthung als richtig erwiesen. Bei der Seltenheit des Auftretens n Sarcom in Lymphdrüsen musste ich mich ebenso wie Billroth f die melanotischen Sarcome beschränken; man hat aber dabei n Vortheil, dass die Geschwulstzellen wegen ihres Pigmentgehaltes non bei sehr geringer Zahl sofort erkannt werden können. llroth lässt das Pigment zuerst theils im Centrum, theils in der ripherie der Drüsen und hier in der Umgebung der Follikel, erst iter in ihnen selbst und zwar in den zelligen Elementen des ticulums auftreten. Nach meiner Untersuchung sind in den ersten dien ausschliesslich die Lymphbahnen Sitz der Pigmentzellen, hrend Follikel und Follicularstränge frei sind. Die Zellen sind d-oval, grösser als die Lymphkörper und enthalten das Pigment den bekannten Formen: diffus, körnig und kleinen Kugeln, che durch ihre Grösse an rothe Blutkörper erinnern. Das Reti-um der Lymphbahnen ist völlig normal, so dass eine Betheili-g desselben an der Neubildung auszuschliessen ist. Man sollte vornherein erwarten, dass die peripheren subcapsulären Lymph-nen das meiste Pigment, die in der Nähe des Hilus befindlichen wenigste Pigment enthalten. Dies ist aber in den Drüsen, die untersuchte, nicht immer der Fall. In manchen Drüsen finden die Pigmentzellen in der Nähe des Hilus reichlicher als in der pherie, in anderen auch umgekehrt; endlich kommt es vor, dass iner Drüse sowohl die Peripherie wie auch der Hilus Pigment-n enthalten, während zwischen beiden eine pigmentfreie Zone normalem Lymphdrüsengewebe sich findet. Deutet das erstere alten vielleicht auf eine Einwanderung vom Hilus aus? eine ssung, die sich an die bekannte Thatsache anschliessen würde, die Verbreitung der bösartigen Tumoren innerhalb der Lymph-n nicht immer mit dem Lymphstrom, sondern auch in demselben entgegengesetzten Richtung erfolgt. Oder findet für die von der Peripherie her eingewanderten Zellen im Hilus inderniss, welches ihrem Uebergehen in das abführende Gefäss ntgegenstellt? Der Unterschied in diesen ersten Stadien gegen-dem ersten Auftreten des primären Sarcoms springt so sehr Augen, dass es kaum eines besonderen Hinweises bedarf.

Da uns hier vorzugsweise die ersten Stadien interessiren, um den Unterschied gegenüber dem primären Sarcom hervorzuheben, so gehe ich über die weitere Entwickelung kürzer hinweg. Die ersten makroskopisch sichtbaren Heerde fand ich direct unter der Kapsel; sie haben im Ganzen eine rundliche Gestalt, senden jedoch strahlenartige Ausläufer in die benachbarte Substanz der Drüse, die hauptsächlich in den Lymphbahnen vordringen und Follikel und Follicularstränge umgreifen. Der Heerd selbst findet sich an Stelle eines Follikels, der ganz mit Pigmentzellen vollgepfropft und dadurch vergrössert ist. Durch Vergrösserung fliessen die Heerde zusammen, die Trabekel verschwinden durch Infiltration mit Pigmentzellen und die Lymphdrüse bildet einen braunschwarzen Tumor, in dem von dem normalen Bau der Drüse ebensowenig zu erkennen ist, wie in den späteren Stadien des secundären Krebses. Nur einen Punkt hebe ich noch hervor, der für die Frage von Bedeutung ist: — ob alle Pigmentzellen als solche eingewandert sind, oder ob auch Pigment in der Drüse selbst gebildet wird. Ueber die Art der Pigmentbildung in den melanotischen Geschwülsten herrschen zur Zeit noch verschiedene Ansichten. Ist das Pigment ein Abkömmling des Blutfarbstoffes oder entsteht es unabhängig von demselben durch Umwandlung des ungefärbten Zellprotoplasmas? Das sind die beiden sich entgegenstehenden Ansichten. Ohne auf eine Discussion derselben einzugehen, kann ich mich auf Grund vorliegender Untersuchung doch nur für die Entstehung des Pigments aus dem Blutfarbstoff aussprechen. In den pigmentirten Stellen sind nehmlich die Gefässe sehr weit und dünnwandig, haben die Wand von Capillaren und ein Lumen, welches das von kleinen Arterien und Venen erreicht; an den nicht pigmentirten Stellen sind die Gefässe dickwandiger und auch nicht ectatisch. Dies sind die Verhältnisse, wie sie sich vielfach in melanotischen Tumoren finden und welche sehr das Durchtreten der rothen Blutkörperchen durch die Gefässwand begünstigen; in der That finden sich hier zwischen den Pigmentzellen zahlreiche extravasirte rothe Blutkörper und dass diese in der Weise, wie es Langhans für eine melanotische Geschwulst der Cornea nachgewiesen hat, die Quelle des intracellulären Pigmentes abgeben wird durch die Form der letzteren, namentlich durch die oben erwähnten Kugeln sehr wahrscheinlich.

Diese Thatsachen beweisen hinlänglich, dass auch wirkl

gment in den Drüsen gebildet wird, dass also nicht alle Pigment-
len als solche eingewandert sind.

Ja in einer geschwellten Drüse zeigte sich als erste und einzige
änderung, welche auf die späteren Stadien hinweist, an zwei
chränkten Stellen eine bedeutende Erweiterung und Schlängelung,
Verlängerung der Blutcapillaren, und zugleich in diesen Bezirken
grosse Menge von rothen Blutkörpern zwischen den vergrösserten
phkörpern. Es war also hier keine Einwanderung von aussen
nachzuweisen, sondern der Prozess lief von Anfang an an dem
phdrüsengewebe selbst ab.

Krankengeschichten.

I. ngiosarcom der Achseldrüsen mit metastatischen Tumoren in Lunge, Leber, Ovarium und Peritoneum.

Patientin, eine 42jährige Frau, bemerkte seit Juni 1874 in der rechten Achsel-
eine sehr rasch wachsende Geschwulst, welche im November des gleichen
die Grösse einer starken Faust erreicht hatte. Im Verlauf gesellten sich
ser Geschwulst andere Tumoren in der Gegend des Halses und der linken
höhle, zu dem stellte sich starker Ascites ein, mit anderweitigen Stauungs-
nungen und immer zunehmende Kachexie, welcher Pat. im November 1875 erlag.
ectionsbefund: Leiche mässig ernährt. In der rechten Achselhöhle bilden
üsen einen zusammenhängenden, an der Oberfläche höckerigen Tumor von
. Durchmesser, die Schnittfläche lappig, weisse deprimirte Septa trennen
Felder von 1—2 Cm. Durchmesser, die von einer stark vorquellenden weiss-
en markähnlichen Masse, mit trübem rothweissen Saft eingenommen werden;
elnen Stellen ist diese Masse dunkelroth; ein kleiner käsiger Heerd in der-
Die nicht mit diesem Paquet verwachsenen Achsel- und Supraclaviculardrüsen
ergrössert, hart, steif, blutreich, ohne Saft. — In der linken Achselhöhle
rüsen stark vergrössert, sehr fest, saftlos, blutreich. Die übrigen Achsel-
praclaviculardrüsen wenig vergrössert, wie links; ebenso die beidseitigen
nd Unterkieferdrüsen; die Bronchialdrüsen stark vergrössert, schwarz und
. Die übrigen Lymphdrüsen nicht verändert. In der linken Lunge zahl-
noten bis Haselnussgrösse, rund, mit Saft, sehr weich; in der rechten
obuläre Hepatisationen; Halsorgane ohne besondere Veränderungen, mässiger
Colloidstruma. In der Bauchhöhle sehr viel bräunliches Serum; in der
Bauchwand und in den Fossae iliacae Peritonitis mit Bildung von sehr
vascularisirten Membranen. Am Mesenterium, in der Nähe des Darman-
hlreiche kleine bis haselnussgrosse Knoten, die kleinen breit aufsitzend,
eren fast pendulirend, ziemlich fest, elastisch, meistens blutreich, roth,
lassweisslich, ohne Saft. Gleiche Knoten an Serosa von Darm und Magen,
tum majus und in der Excav. recto-uter., die Appendices epiploicae zum
solche Knoten umgewandelt. Milz gross, weich, hellroth-braun, Follikel
u transparent. In der Leber zahlreiche Knoten von wenigen Millimetern

bis 5 Cm., abgekapselt; die kleineren weiss, fest, die grösseren welch, weissröthlic mit trübem Saft. Die Drüsen in der Porta hepatis geschwellt, die Vena portaru comprimirt. Mesenterial- und Retroperitonealdrüsen mässig geschwellt, fest, saftlo Im rechten Ovarium ein, im linken zwei runde Knoten, von 2—4 Cm. Durchmesse die kleineren weich, gelbweiss, mit wenig Saft und einer centralen ausstrahlend Narbe, wodurch sie die grösste Aehnlichkeit mit Corpora lutea erhalten; der grösse Knoten saft- und blutreich. Im Uterus ein kleines subseröses Fibroid. Die miki skopische Zusammensetzung der metastatischen Tumoren entspricht mehr den sp teren Stadien der primären Geschwulst; den Beginn der Entwickelung konnte i nicht verfolgen, da alle Tumoren durch eine bindegewebige Kapsel gegen die U gebung abgegrenzt waren. Wir haben in Folge dessen hier in noch höherem Gra einen krebsähnlichen Bau, rundliche oft sehr regelmässig gestaltete Alveolen, unter einander communiciren, von einander getrennt durch sehr gefässreiche bin gewebige Septa, in den Alveolen dieselben epithelähnlichen Zellen wie in d primären Knoten. Die Gefässe sind auch hier namentlich in der Leber und d Lungen sowie den peritonealen Neubildungen sehr stark entwickelt, in denen Stroma fast nur aus den anastomosirenden ziemlich dickwandigen Gefässen, seitlich aufsitzenden kolben- und keulenförmigen Knospen besteht. Die Zellen las sich leicht auspinseln, nur an den Gefässen sitzen sie fester.

II. Angiosarcom der Cubitaldrüse.

Frau von F., 59 Jahre alt, beobachtete vor $2\frac{1}{2}$ Jahren unter Schmerzen Wachsthum einer Geschwulst über dem Condylus internus humeri, stärkeres Wa thum seit Sommer 1873. Pat. litt sehr viel an Furunkeln, ist sonst ges Hereditäres nichts nachzuweisen. Die Diagnose wird auf Lymphosarcom gest weil der kleine apfelgrosse Tumor über dem Cond. intern., von fester Consis einer Verwachsung im ganzen Umfange mit bläulichrother Verfärbung der Haut z ohne dass sonstige Entzündungserscheinungen beständen. Exstirpation am 19. 1874 mit Unterbindung der Vena brachialis.

Fibrosarcom des Halses. Seit 3 Monaten hat sich unter dem ob Theil der rechten Sternocleido-mastoideus ohne Ursache eine fast faustgrosse, d unregelmässige Geschwulst gebildet. Dieselbe ist mit dem rechten Sternocl mast. verwachsen. Diagnose: Lymphosarcom. Exstirpation durch Herrn Kocher am 5. Aug. 1875 vorgenommen, wegen Verwachsung mit den gr Halsgefässen schwierig. Rasche Heilung. Pat. ist bis zur Stunde völlig gesu

---

Erklärung der Abbildungen.

Tafel VII.

Fig. 1—3. Primäres Angiosarcom der Achseldrüsen.

Fig. 1. Hyperplastischer Follikel mit sehr starker Erweiterung der Blutgefässe. 2

Fig. 2. Ausgebildetes Stadium des Angiosarcoms. 30 : 1. Die Geschwulst ist um die quer- und längsgetroffenen Blutgefässe in der Art angeo dass sie als Adventitia derselben erscheint; sie bildet durch Spalt trennte Cylinder mit central gelegenen Gefässen.

3. Dasselbe Stadium. 100 : 1. Man erkennt die Zusammensetzung der Geschwulstmasse aus dicht nebeneinander liegenden grossen, eckigen Zellen; sie sind um 3 Gefässdurchschnitte angeordnet.

Fig. 4 und 5. Fibrosarcom der Halsdrüsen.

4. Zweites Stadium. Bei a die primären Wucherungsheerde (His'sche Vacuolen). Im übrigen Theil der Drüse in dem dunklen Gewebe Querschnitte der Zellstränge, fast alle von einem hellen Saum umgeben, dem nächstanliegenden Drüsengewebe, aus dem die Lymphkörper entfernt sind. Im Inneren vieler Zellstränge die secundär entstandenen Lymphspalten. Die hellen Bahnen in dem dunkleren Drüsengewebe stellen die Lymphbahnen dar. 10 : 1.

5. Späteres Stadium. 7 : 1. Erklärung siehe im Text. Die Zellstränge sind dunkel gehalten.

1.

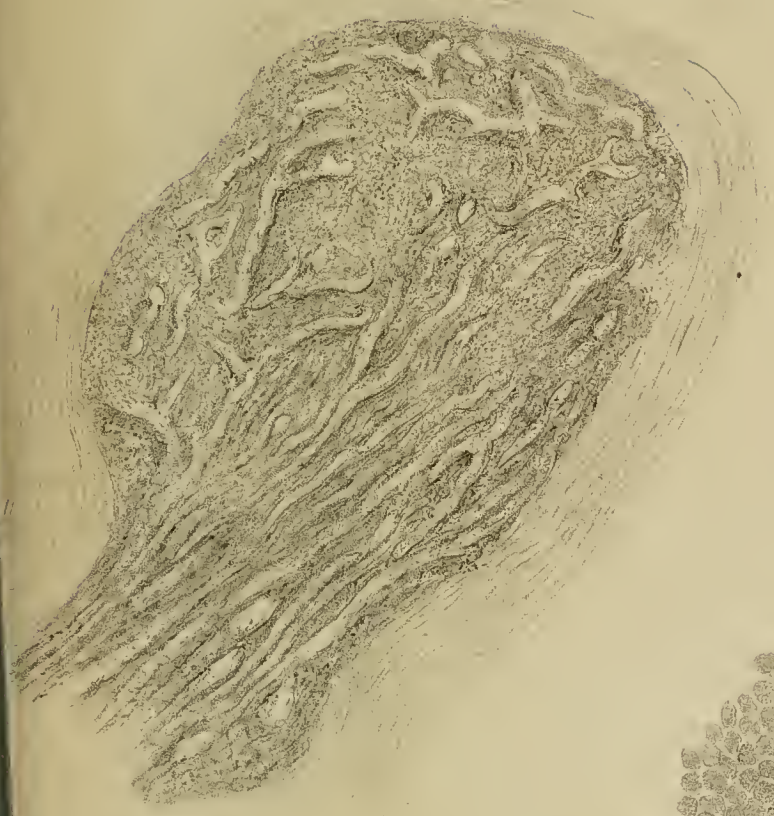

20/1

2.



30/1

3.

100/1

4.

10/1

5.

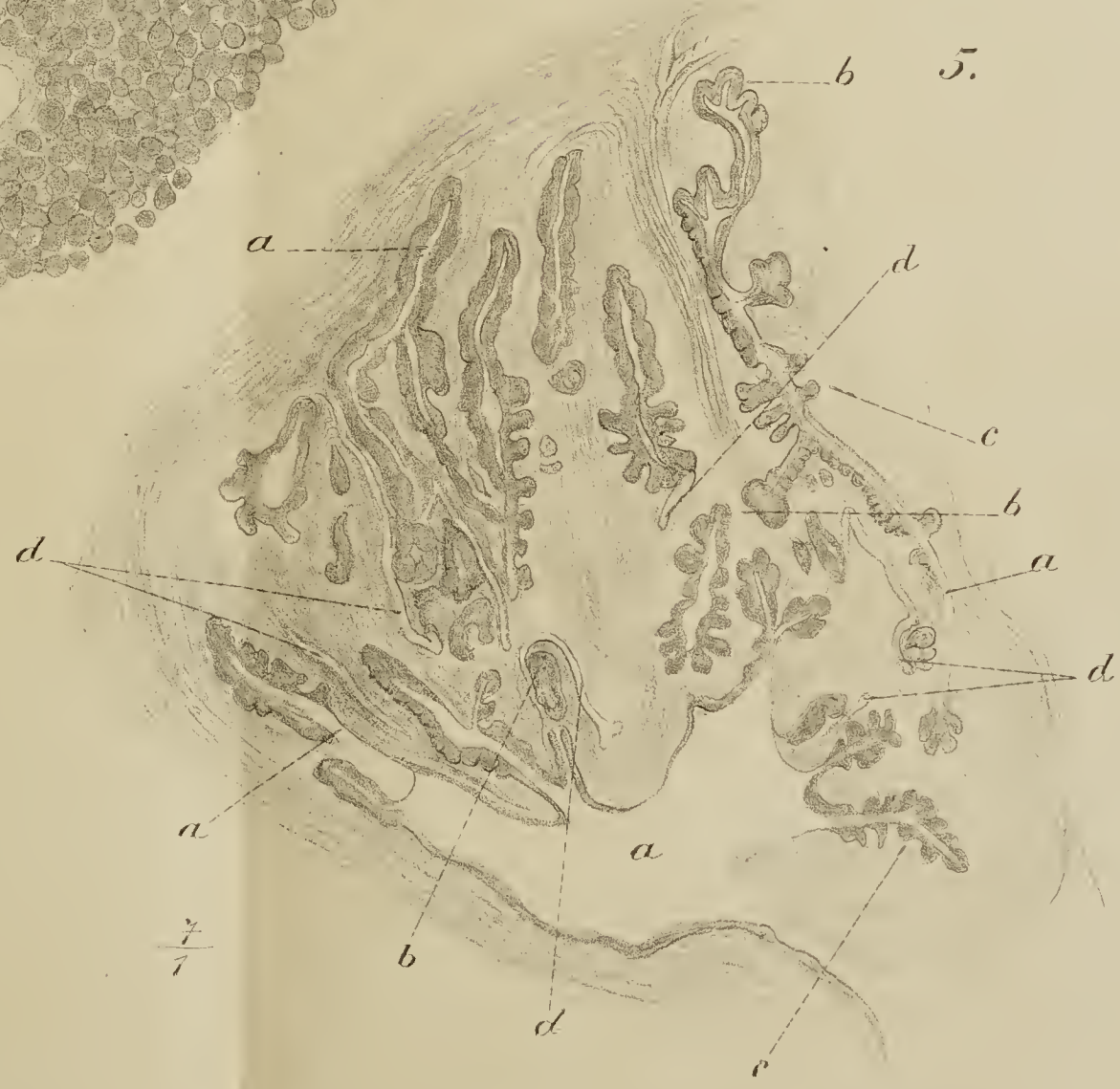

7/1

Alb. Schultze Lith. Inst. in Berlin.